

doi: 10.3969/j.issn.1674-1242.2025.01.006

改良 CT 窗技术对新鲜与陈旧骨质疏松性椎体压缩骨折的诊断价值

丁志成, 杜紫雷, 张鹏, 李永强
(濮阳市中医医院影像科, 河南濮阳 457000)

【摘要】目的 探讨改良电子计算机断层扫描 (CT) 窗技术对新鲜与陈旧骨质疏松性椎体压缩骨折的诊断价值。**方法** 选取濮阳市中医医院 2020 年 1 月至 2024 年 1 月经核磁共振成像 (MRI) 确诊的骨质疏松性椎体压缩骨折患者 90 例 (共 215 个异常椎体) 作为研究对象, 行常规 CT 窗、改良 CT 窗技术检查, 以 MRI 检查为金标准, 比较两种检查技术鉴别诊断新鲜与陈旧骨质疏松性椎体压缩骨折的效能, 并对比阅片时间。**结果** 常规 CT 窗技术的阅片时间为 (103.49 ± 11.71) s, 高于改良 CT 窗技术的 (56.97 ± 8.49) s ($t = 30.512, P < 0.001$); MRI 显示新鲜骨折椎体 79 个, 陈旧骨折椎体 136 个; 常规 CT 窗技术检查显示新鲜骨折椎体 65 个, 陈旧骨折椎体 150 个, 诊断新鲜骨质疏松性椎体压缩骨折的敏感度、特异度率分别为 75.95%、96.32%, 经 Kappa 系数检验得出 Kappa 值 = 0.751 ($P = 0.047$); 改良 CT 窗技术检查显示新鲜骨折椎体 77 个, 陈旧骨折椎体 138 个, 诊断新鲜骨质疏松性椎体压缩骨折的敏感度、特异度分别为 96.20%、99.26%, 经 Kappa 系数检验得出 Kappa 值 = 0.960 ($P = 0.020$)。**结论** 改良 CT 窗可提升鉴别新鲜骨质疏松性椎体压缩骨折的效能, 与 MRI 具有较高的一致性, 还具有阅片时间较短的优势。

【关键词】 改良 CT 窗; 新鲜; 陈旧; 骨质疏松性椎体压缩骨折; 鉴别价值

【中图分类号】 R735.7

【文献标志码】 A

文章编号: 1674-1242 (2025) 01-0037-05

Diagnostic Value of Improved CT Window Technology in Differentiating Fresh from Old Osteoporotic Vertebral Compression Fractures

DING Zhicheng, DU Zilei, ZHANG Peng, LI Yongqiang

(Imaging Department of Puyang Traditional Chinese Medicine Hospital, Puyang, Henan 457000, China)

【Abstract】 Objective To explore the diagnostic value of improved Computed Tomography (CT) window technology in differentiating fresh from old osteoporotic vertebral compression fractures. **Method** A total of 90 patients (215 abnormal vertebrae) with osteoporotic vertebral compression fractures diagnosed by Magnetic Resonance Imaging (MRI) in Puyang Traditional Chinese Medicine Hospital from January 2020 to January 2024 were selected as the research subjects. conventional CT window and improved CT window technologies were performed, and MRI examination was used as the gold standard. The efficacy of the two examination technologies in distinguishing between new and old osteoporotic vertebral compression fractures was compared, and the image interpretation time

收稿日期: 2025-01-08。

作者简介: 丁志成 (1982—), 男, 汉族, 本科学历, 河南范县人, 主管技师, 研究方向为影像学分析。单位 / 科室: 濮阳市中医医院影像科。

was compared. **Result** The image interpretation time of conventional CT window technology was (103.49 ± 11.71) s, which was higher than that of the improved CT window technology (56.97 ± 8.49) s ($t=30.512$, $P < 0.001$); MRI showed 79 fresh fractured vertebrae and 136 old fractured vertebrae; The conventional CT window technology showed 65 fresh fractured vertebral bodies and 150 old fractured vertebral bodies. The sensitivity, specificity of diagnosing fresh osteoporotic vertebral compression fractures were 75.95%, 96.32%, respectively. The Kappa coefficient test showed a Kappa value of 0.751 ($P=0.047$). The improved CT window technology revealed 77 fresh fractured vertebral bodies and 138 old fractured vertebral bodies. The sensitivity, specificity of diagnosing fresh osteoporotic vertebral compression fractures were 96.20%, 99.26%, respectively. The Kappa coefficient test showed a Kappa value of 0.960 ($P=0.020$). **Conclusion** Improved CT window can improve the diagnostic efficiency of distinguishing fresh osteoporotic vertebral compression fractures, with high consistency with MRI and the advantage of shorter image interpretation time.

【Key words】 Improved CT Window; Freshness; Obsolescence; Osteoporotic Vertebral Compression Fracture; Differential Value

0 引言

骨质疏松性椎体压缩骨折是骨质疏松症最常见的并发症之一, 不仅可导致严重的身体限制, 还可增加继发性骨折的发生风险, 若未得到及时有效的诊治, 可导致脊柱后凸畸形, 从而严重影响患者的生活质量, 并增加死亡率^[1]。微创椎体强化术是治疗骨质疏松性椎体压缩骨折的首选方法, 但仅适用于新鲜椎体骨折, 陈旧骨质疏松性椎体压缩骨折是该类手术的相对禁忌证, 通过非手术的方式进行治疗即可, 因此术前确定椎体骨折的类型至关重要^[2]。核磁共振成像 (Magnetic Resonance Imaging, MRI) 具有多方位成像、软组织分辨率高等特点, 被认为是用于确定新鲜骨折的最可靠的成像方法之一, 但部分患者存在检查禁忌证, 需要选择其他有效的检查方法进行明确的诊断^[3]。电子计算机断层扫描 (Computed Tomography, CT) 能精准地测量椎弓根宽度, 有效评估骨皮质或终板骨折, 是一种普及度较高, 具有高分辨率、横断扫描等特点的检查方法, 可弥补基层医疗机构 MRI 设备的不足。但常规窗阅片对轻度骨密度异常诊断困难, 且部分椎体压缩性骨折形态变化不明显, 使误诊率和漏诊率较高^[4,5]。因此, 为提升新鲜骨折的确诊率, 本研究在常规 CT 窗的基础上设置了可加强组织对比、凸显骨髓水肿的改良 CT 窗。现以 MRI 结果为参照, 分析改良 CT 窗诊断新鲜和陈旧骨质疏松性椎体压缩骨折的价值。

1 资料与方法

1.1 临床资料

选取 2020 年 1 月—2024 年 1 月在本院经 MRI 检查确诊的骨质疏松性椎体压缩骨折患者 90 例 (共 215 个异常椎体), 年龄 55 ~ 69 岁, 平均 (62.41 ± 5.60) 岁, 男 21 例, 女 69 例, 累及胸椎 97 个椎体, 累及腰椎 118 个椎体。

(1) 纳入标准: ①骨折椎体 ≥ 2 个; ②骨密度 T 值 $\leq -2.5SD$; ③均接受常规 CT 窗、改良 CT 窗技术检查。

(2) 排除标准: ①先天脊柱畸形; ②暴力性外伤、肿瘤、代谢型疾病引发的椎体骨折; ③合并椎体其他病变; ④合并恶性肿瘤骨转移。

1.2 检查方法

1.2.1 MRI 检查

选用 GE Signa-HDxt 1.5T 超导 MRI, 8 通道脊柱表面线圈, 扫描矢状位 T1WI 像、矢状位 T2WI 像、STIR 像和轴位 T2WI 像, 层厚 4mm, 层间距 1mm, 视场角 200 ~ 350mm, 采集 1 ~ 2 次。

1.2.2 CT 平扫检查

选用 GE Revolution AC E64 排 128 层螺旋 CT 机, 扫描参数: 120kV, 130 ~ 180mAs, 螺间距 0.9mm, 准直宽度 16mm \times 0.6 mm 或 64 mm \times 0.6 mm, 骨和软组织重建层厚 0.625mm, 重建矩阵 512 \times 512, 横断位、冠状位、矢状位多平面重组图像层厚 3mm。

1.3 各项检查诊断新鲜与陈旧骨质疏松性椎体压缩骨折的标准

1.3.1 MRI

(1) 新鲜骨折: T1WI呈弥漫边界不清低信号, T2WI呈中高信号, STIR呈高信号。

(2) 陈旧骨折: T1WI呈中高信号, T2WI、STIR均呈低信号^[6]。

1.3.2 常规CT窗(窗宽: 1500HU; 窗位: 500HU)

(1) 新鲜骨折: 无椎体变扁, 终板凹陷, 椎体内可见条带状高密度影, 部分可见椎体骨皮质中断、边缘锐利。

(2) 陈旧骨折: 椎体变扁呈楔形、双凹形、条形, 骨折线模糊^[7]。

1.3.3 改良CT窗(窗宽: 400HU; 窗位: 214HU)

(1) 新鲜骨折: 异常密度增高且椎体边缘软组织肿胀。

(2) 陈旧骨折: 无异常密度增高, 无椎体边缘软组织肿胀。

1.4 影像分析

由3位具有副高以上职称的医师通过盲法进行独立分析, 记录阅片时间, 当2位医师分析的结果有歧义时, 以第3位医师的分析结果为准。

1.5 观察指标

(1) 比较常规CT窗技术和改良CT窗技术的阅片时间。

(2) 以MRI检查结果作为金标准, 以“新鲜骨质疏松性椎体压缩骨折”为阳性结果, “陈旧骨质疏松性椎体压缩骨折”为阴性结果, 计算敏感度、特异度、诊断正确率。

1.6 统计学方法

采用SPSS 24.0统计软件进行统计分析。计量资料以均值 \pm 标准差($\bar{x}\pm s$)表示, 行 t 检验; 使用Kappa检验分析诊断一致性, $P < 0.05$ 为差异有统计学意义。

2 结果

2.1 阅片时间

常规CT窗的阅片时间为(103.49 ± 11.71)s, 高于改良CT窗的(56.97 ± 8.49)s, 差异有统计学意义($t=30.512, P < 0.001$)。

2.2 常规CT窗与MRI诊断比较

如表1所示, 常规CT窗诊断新鲜骨质疏松性椎体压缩骨折的敏感度、特异度、诊断正确率分别为75.95%、96.32%、88.84%。经Kappa系数检验得出Kappa值=0.751($P=0.047$)。

表1 常规CT窗与MRI诊断比较[n(%)]
Tab.1 Comparison of conventional CT window and MRI diagnosis[n(%)]

常规CT窗	MRI		
	阳性	阴性	总计
阳性	60 (27.91)	5 (2.33)	65 (28.37)
阴性	19 (8.84)	131 (60.93)	150 (71.63)
总计	79 (36.74)	136 (63.26)	215 (100.00)

注: 敏感度=真阳/(真阳+假阴)=60/(60+19) \approx 75.95%, 特异度=真阴/(真阴+假阳) \approx 131/(131+5)=96.32%, 诊断正确率=(真阴+真阳)/总计=(131+60)/215 \approx 88.84%。

2.3 改良CT窗与MRI诊断结果比较

如表2所示, 改良CT窗诊断新鲜骨质疏松性椎体压缩骨折的敏感度、特异度、诊断正确率分别为96.20%、99.26%、98.14%。经Kappa系数检验得出Kappa值=0.960($P=0.020$)。常规CT窗和改良CT窗的影像图如图1所示。

表2 改良CT窗与MRI诊断结果比较[n(%)]
Tab.2 Comparison of improved CT window and MRI diagnostic results[n(%)]

改良CT窗	MRI		
	阳性	阴性	总计
阳性	76 (35.35)	1 (0.47)	77 (35.81)
阴性	3 (1.40)	135 (62.79)	138 (64.19)
总计	79 (36.74)	136 (63.26)	215 (100.00)

注: 敏感度=真阳/(真阳+假阴)=76/(76+3) \approx 96.20%, 特异度=真阴/(真阴+假阳)=135/(135+1)=99.26%, 诊断正确率=(真阴+真阳)/总计=(135+76)/215 \approx 98.14%。

3 讨论

骨质疏松症椎体压缩骨折可引发后凸畸形, 导致顽固性背痛、内脏器官拥挤、肺部疾病和深静脉血栓形成, 会增加死亡率^[8]。椎体强化术是骨质疏松性椎体压缩骨折最常用的治疗方式之一^[9], 但陈旧骨质疏松性椎体压缩骨折是其绝对的禁忌证, 所以术前明确目标椎体是否为新鲜骨质疏松性椎体压缩骨折是确保手术有效实施的关键。MRI可通过多参数条件和多个信号确定骨折情况, 对新鲜和陈旧骨质疏松性椎体压缩骨折的鉴别具有很高的灵敏度

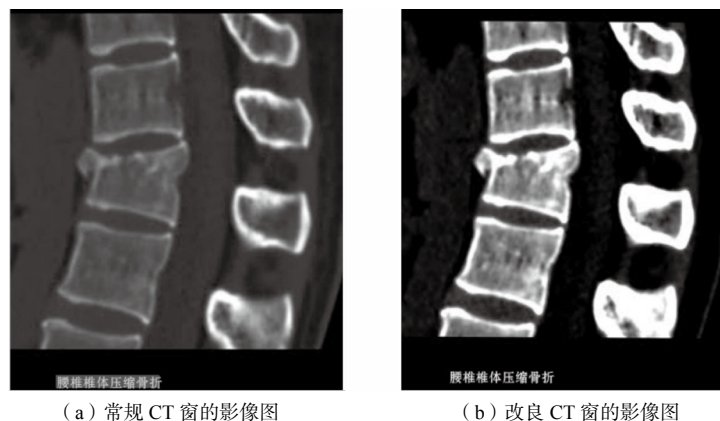


图1 常规 CT 窗和改良 CT 窗的影像图

Fig.1 Imaging graphics of conventional CT window and improved CT window

与准确性，但 MRI 具有价格昂贵、操作复杂、成像速度较慢的缺点，若患者不耐受，会出现运动伪影，且部分患者既往存在金属植入手术史，体内有内固定钢板、人工关节等，是 MRI 检查的绝对禁忌证，因此 MRI 不适合广泛使用^[10,11]。

在本研究中，常规 CT 窗技术检查中有 14 个新鲜骨折椎体被误诊为陈旧骨折椎体，分析原因可能是常规 CT 窗无法显示骨髓水肿，而新鲜骨折椎体存在骨质密度异常。CT 图像是单通道 16 位灰度图，人眼能分辨的灰度等级有限，当灰度等级为 16 时，识别准确率为 68.75%，但当灰度等级降为 8 时，识别准确率可高达 93.16%^[12]。而 CT 窗技术可通过调节窗宽和窗位调整数字影像有关灰阶亮度，减小窗宽可增加对比度和亮度，降低灰度等级。窗位是窗的中心 CT 值，其数值大小可影响图像亮度^[13]。因此，窗宽过大可导致病灶显示不明朗或图像信息丢失，引发漏诊、误诊，减小窗宽和窗位则有利于降低灰度等级，提升识别准确率。由于新鲜骨折椎体内骨髓水肿、出血会升高 CT 值，而陈旧骨折椎体内骨髓水肿吸收、血肿完全清除，其 CT 值与邻近正常椎体接近，因此新鲜骨折椎体的 CT 值高于陈旧性骨折椎体。但常规 CT 窗组织分辨率欠佳，对脊髓和软组织改变显示欠清，显示细微密度差别能力较差，因此本研究将其作为一个鉴别新鲜和陈旧骨折椎体的突破点，在常规 CT 窗（窗宽：1500HU；窗位：500HU）的基础上将窗宽改为 400HU、窗位改为 214HU 以增强对比度，凸显骨髓水肿，通过判

定异常密度增高椎体、椎体边缘软组织肿胀，提升鉴别正确率。

本研究结果显示，改良 CT 窗技术中有 2 个新鲜骨折椎体被误诊为陈旧骨折椎体。骨髓水肿可增加伤椎密度，但新鲜的骨折椎体最初的骨髓水肿程度也很低，加之椎体内松质骨骨折是骨质疏松性椎体压缩骨折的基本病理变化，而松质骨的损伤和修复程度是决定椎体密度的关键因素，因此改良 CT 窗技术在减小窗宽和窗位、提升识别率的情况下仍有误诊与漏诊可能与患者受外力作用较小从而无显著松质骨损伤、骨髓水肿程度较低有关。如果新鲜骨折椎体相邻椎体处于慢性愈合期，其椎体密度会降低，因此也会被误诊为陈旧骨折。本研究结果显示，常规 CT 窗诊断新鲜椎体压缩骨折的敏感度、特异度、诊断正确率分别为 75.95%、96.32%、88.84%，经 Kappa 系数检验得出 Kappa 值 = 0.751，而改良 CT 窗诊断新鲜椎体压缩骨折的敏感度、特异度、诊断正确率分别为 96.20%、99.26%、98.14%，经 Kappa 系数检验得出 Kappa 值 = 0.960，从而得出改良 CT 窗技术与 MRI 检查结果具有较高的一致性，其鉴别诊断效能高于常规 CT 窗技术的结论，证明了本研究设置的改良 CT 窗技术的有效性。因此，当患者具有 MRI 检查禁忌证时，可采取改良 CT 窗技术进行鉴别诊断，但改良 CT 窗技术仍有假阳性和（或）假阴性的存在，当诊断困难时需结合 MRI 确诊。本研究结果显示，常规 CT 窗技术的阅片时间高于改良 CT 窗技术，

说明改良 CT 窗技术能有效缩短评估新鲜骨折椎体的阅片时间, 分析原因可能与改良 CT 窗技术只需要识别椎体有无异常密度增加和椎体边缘软组织肿胀有关, 而常规 CT 窗技术需要对椎体形状、终板有无凹陷、骨折线是否模糊、椎体骨皮质是否中断、边缘锐利等进行复杂的评估, 加上其组织分辨率较低, 识别难度相对较大, 易使评估人员耗费一定的时间才能得出令自己信服的结果, 因此其阅片时间相对较长。

综上所述, 改良 CT 窗技术对新鲜骨质疏松性椎体压缩骨折的诊断效能较高, 与 MRI 检查有高度一致性, 具有缩短阅片时间的优点, 适合在具有 MRI 检查禁忌证或未配置 MRI 的基层医疗机构中应用。然而, 本研究纳入的样本量较少, 未来应扩大病例数量并行多中心研究, 为临床存在 MRI 检查禁忌证的患者在新鲜和陈旧骨质疏松性压缩骨折的鉴别和诊断上提供一种新的方法。

参考文献

- [1] MAO W, DONG F, HUANG G, *et al.* Risk factors for secondary fractures to percutaneous vertebroplasty for osteoporotic vertebral compression fractures: a systematic review[J]. *Journal of Orthopaedic Surgery and Research*, 2021, 16(1): 644.
- [2] 中国康复医学会骨质疏松预防与康复专业委员会. 骨质疏松性椎体压缩骨折诊治专家共识 (2021 版) [J]. *中华医学杂志*, 2021, 101 (41) : 3371-3379.
Chinese Association of Rehabilitation Medicine Osteoporosis Prevention and Rehabilitation Professional Committee. Expert consensus on the diagnosis and treatment of osteoporotic vertebral compression fractures (2021 edition)[J]. *National Medical Journal of China*, 2021, 101(41): 3371-3379.
- [3] CHANG M Y, LEE S H, HA J W, *et al.* Predicting bone marrow edema and fracture age in vertebral fragility fractures using MDCT[J]. *American Journal of Roentgenology*, 2020, 215(4): 970-977.
- [4] 冯宁宁, 美国正, 俞兴, 等. 椎体 CT 值鉴别新鲜与陈旧骨质疏松性椎体压缩骨折的可行性 [J]. *中国组织工程研究*, 2023, 27 (18) : 2892-2896.
FENG Ningning, JIANG Guozheng, YU Xing, *et al.* Feasibility of differentiating fresh and old osteoporotic vertebral compression fractures using vertebral CT values[J]. *Chinese Journal of Tissue Engineering Research*, 2023, 27 (18): 2892-2896.
- [5] ZHAO Y, ZHANG T, TANG P. Diagnostic value of SPECT/CT bone imaging in fresh osteoporotic vertebral compression fractures[J]. *Helvetic Journal of Nuclear Medicine*, 2022, 25(2): 138-142.
- [6] 江晓兵, 莫凌, 姚珍松, 等. SPECT、SPECT-CT 与 MRI 对新鲜骨质疏松性椎体压缩骨折的诊断价值 [J]. *中国脊柱脊髓杂志*, 2013, 23 (10) : 891-897.
JIANG Xiaobing, MO Ling, YAO Zhensong, *et al.* The diagnostic value of SPECT, SPECT-CT, and MRI in fresh osteoporotic vertebral compression fractures [J]. *Chinese Journal of Spine and Spinal Cord*, 2013, 23(10): 891-897.
- [7] 王善容, 丁月云, 石德道, 等. SPECT/CT 与 MRI 对新鲜和陈旧性骨质疏松性椎体压缩骨折的鉴别价值 [J]. *青岛大学学报 (医学版)*, 2018, 54 (6) : 647-651, 655.
WANG Shanrong, DING Yueyun, SHI Dedao, *et al.* The differential value of SPECT/CT and MRI in fresh and old osteoporotic vertebral compression fractures[J]. *Journal of Qingdao University (Medical Sciences)*, 2018, 54 (6): 647-651, 655.
- [8] KUTSAL F Y, ERGIN ERGANI G O. Vertebral compression fractures: still an unpredictable aspect of osteoporosis[J]. *Turkish Journal of Medical Sciences*, 2021, 51(2): 393-399.
- [9] LI Y, MAO Y, WANG G, *et al.* Percutaneous kyphoplasty for osteoporotic vertebral compression fractures associated with spinal canal encroachment without neurological symptoms[J]. *Medical Science Monitor*, 2021, 27(1): e930848.
- [10] 马锦城, 梁栋梁. CT 与磁共振技术在股骨头坏死诊断中的应用对比分析 [J]. *生物医学工程学进展*, 2019, 40 (3) : 161-162, 168.
MA Jincheng, LIANG Dongliang, *et al.* The comparative analysis of the application of CT and magnetic resonance techniques in the diagnosis of femoral head necrosis[J]. *Progress in Biomedical Engineering*, 2019, 40(3): 161-162, 168.
- [11] 陈锦林, 原培新, 侯浩南, 等. 自适应调节医学 CT 序列图像窗宽窗位算法 [J]. *东北大学学报 (自然科学版)*, 2023, 44 (10) : 1392-1400.
CHEN Jinlin, YUAN Peixin, HOU Haonan, *et al.* Adaptive adjustment algorithm for window width and level of medical CT sequence images[J]. *Journal of Northeastern University(Natural Science)*, 2023, 44 (10): 1392-1400.
- [12] 李彩红, 杨凯, 周碧, 等. CT 窗宽技术对原发性大网膜梗死的诊断价值 [J]. *医学影像学杂志*, 2022, 32 (2) : 273-275, 280.
LI Caihong, YANG Kai, ZHOU Bi, *et al.* The diagnostic value of CT window width technique for primary omental infarction[J]. *Journal of Medical Imaging*, 2022, 32(2): 273-275, 280.
- [13] LIANG L, WANG Y, ZHAO Y, *et al.* Efficacy and confounding factors of CT attenuation value differences in distinguishing acute and old vertebral compression fractures: a retrospective study[J]. *BMC Musculoskeletal Disorders*, 2023, 24(1): 370.